

AZƏRBAYCAN RESPUBLİKASI

Əlyazması hüququnda

HAMİLƏLİKDƏ BAŞ VERƏN FƏSADLARIN PREDİKTORU KİMİ RETROXORİAL HEMATOMANIN FORMALAŞMASININ İMMUNOPATOGENETİK MEXANİZMİ

İxtisas: 3215.01- Mamalıq və ginekologiya

Elm sahəsi: Tibb

İddiaçı: **Nailə Əhmədağa qızı Əzizova**

Fəlsəfə doktoru elmi dərəcəni almaq üçün
təqdim edilmiş dissertasiya işinin

A V T O R E F E R A T I

BAKI – 2024

Dissertasiya işi Elmi-Tədqiqat Mama və Ginekologiya İnstitutunda və Akademik Mirqasimov adına Respublika Klinik Xəstəxanasının bazasında yerinə yetirilib.

Elmi rəhbər:

tibb elmlər doktoru, professor
Cəmilə Fazil qızı Qurbanova

Rəsmi opponent:

tibb elmlər doktoru, professor
Hicran Firudin qızı Bağirova

tibb elmlər doktoru, professor
Leyla Musa qızı Rzaquliyeva

tibb elmlər doktoru, dosent
Könül Qalib qızı Qarayeva

Azərbaycan Respublikasının Prezidenti yanında Ali Attestasiya Komissiyasının Azərbaycan Tibb Universitetinin nəzdində fəaliyyət göstərən ED 2.06 Dissertasiya Şurası

Dissertasiya Şurasının sədri:

tibb elmləri doktoru, professor
Elçin Kamil oğlu Ağayev

Dissertasiya Şurasının elmi katibi:

tibb elmləri doktoru, professor
Eldar Allahverdi oğlu Əliyev

Elmi seminarın:

tibb elmləri doktoru, dosent
Səadət Həsən qızı Sultanova

İŞİN ÜMUMİ XARAKTERİSTİKASI

Mövzunun aktuallığı. Müasir mamalıqda ən aktual problemlərdən biri kiçik hestasiya dövründə erkən reproduktiv itkidir.^{1;2;3;4}

Məhz bu dövrdə fetoplasentar sistem formalaşır, dölün toxuma və orqanlarının bünövrəsi qoyulur, ekstraembrional strukturlar formalaşır. Bütün bunlar uğurlu hamiləlik gedişatını təmin edir. Birinci trimestrdə yaranmış retroxorial hematoma düşük təhlükəsi yaradaraq hamiləlik proqnozunu pisləşdirir.

Hamiləliyin pozulması riskinin səviyyəsi hestasiya müddətindən asılıdır. Ölkəmizdə reproduktiv itkilər ilə mübarizədə ana və uşaqların mühafizəsi sisteminin stimullaşdırılması üçün nəzərdə tutulmuş “diri doğulma”nın beynəlxalq standartlarını araşdırmaq aktualdır. Retroxorial hematoma, qarınaltı nahiyədə ağrı, uşaqlıq qanaxması əlamətləri olan qadınların fərdi müalicə proqramlarının hazırlanması üçün risk faktorlarının proqnostik xarakteristikasını öyrənmək lazımdır.

Retroxorial hematoma hamiləliyin birinci trimestrində retroxorial sahədə qansızma və qan toplusu kimi təzahür olunan spesifik patoloji vəziyyətdir. Bütün hamiləliyin 3,0-22,0%-ini təşkil edən retroxorial hematoma birinci trimestrdə baş vermiş qanaxmaların ən əsas səbəbidir. 5,2-29,5% hallarda hamiləlik zamanı yaranmış retroxorial hematoma düşük təhlükəsi ilə nəticələnir. Hamiləliyin adəti başa çatdırılmamasının (və ya düşüklərin) tezliyi 3,0-5,0% təşkil edir, bu zaman arzu olunan hamiləliyin başa çatmaması riski uğursuzluqların sayı artdıqca yüksəlir və əvvəllər baş verən iki

¹ Радзинский, В.Е. Ордиянц, И.М., Побединская, О.С. Прогестерон и репродуктивные потери // Акушерство и гинекология, – 2017, - №8, - с. 109–114.

² Тапильская, Н.И. Диагностика причины потери беременности и возможности терапии с позиций доказательной медицины // Global Reproduction, -2021,- № S2,- с. 24-31.

³ Dimitriadis, E., Menkhorst. E., Saito S. Recurrent pregnancy loss // Nat Rev Dis Primers., - 2020, -6(1), - p. 98.

⁴ Ng, K.Y.B., Cherian, G., Kermack, A.J. Systematic review and meta-analysis of female lifestyle factors and risk of recurrent pregnancy loss // Sci Rep., -2021.- 11, - p. 7081

düşükdən sonra 35,0-38,0%-ə çatır. Məlumdur ki, hamiləliyin adəti başa çatdırılmamasının əvvəllər izah edilməyən səbəblərinin 80,0%-ə qədəri aşkar edilməmiş immunoloji dəyişiklərlə əlaqədardır, bu zaman üç erkən düşükdən sonra hamiləliyin müalicə aparılmadan uğurla başa çatdırılması şansı 30,0%, dörd düşükdən sonra 25,0%, beş düşükdən sonra 5,0% təşkil edir.^{5:6}

Hamiləlik fəsadlarının prediktoru kimi retroxorial hematomanın klinik əhəmiyyəti diskutabeldir. Özbaşına düşüklər, vaxtından əvvəl doğuşlar, bətn daxili inkişaf ləngiməsi (BDİL), preeklampsiya, normal yerləşmiş ciftin vaxtından əvvəl qopması, döl qişalarının vaxtından əvvəl cırılması kimi perinatal fəsadların aparıcı inkişaf faktorunun retroxorial hematoma olması haqqında ədəbiyyatda çoxlu məlumatlar var⁷. Bunları nəzərə alıb, perinatal fəsadların prediktoru kimi retroxorial hematomanı qiymətləndirə bilərik.

Müasir zamanda məlum olmuşdur ki, hestasiyon fəsadların strukturunu immun hemostazda baş vermiş dəyişikliklər təşkil edir. İltihab lehinə və əleyhinə olan sitokinlərin disbalansı nəticəsində aktivləşmiş iltihabi proseslər hamiləlik zamanı patoloji vəziyyət yaradır. Fizioloji hamiləlik zamanı Th 2 (2-ci tip T helper) tip sitokinlərin sintezi nəticəsində immun sistem aktivləşir. Belə bir vəziyyət qammainterferonu – IFH γ , transformedici β inkişaf faktorunu – TGF- β azaldaraq İL-2 (interleykin 2), İL-4 (interleykin 4), İL-10 (interleykin 10) iltihab əleyhinə sitokinlərin ifrazını təmin edir. Bu sitokinlər desidual qişanın limfositlərində klaster differensiyasına uğrayaraq – CD56+NK ifraz edərək

⁵ Гаджиева, Х.С., Рулева, А.В., Аржанова, О.Н. Лечение ретрохориальной гематомы в ранние сроки беременности // Акушерство и гинекология Санкт-Петербурга, - 2019, - № 2, - С. 22.

⁶ Утробин, М.В., Юрьев С.Ю. Иммунологические и генетические изменения как предикторы потери беременности при формировании ретрохориальной гематомы в первом триместре // Acta Biomedica Scientifica (East Siberian Biomedical Journal), - 2018, - Т. 3, - № 5, - С. 9-15.

⁷ Hashem, A., Sarsam, S.D. The Impact of Incidental Ultrasound Finding of Subchorionic and Retroplacental Hematoma in Early Pregnancy // The Journal of Obstetrics and Gynecology of India, - 2019, - № 2, p. - 33-39

progesteron induksiyasını blokada edən faktoru – PIBF məhv etməklə normal progesteron ifrazını təmin edərək antiabortiv təsir edir. Bundan başqa İL-2 sitokini protrombinaza fermentini qeyri aktiv edərək hiperkoagulyasiyanın qarşısını almış olur. Belə bir vəziyyətdə dölün bətdaxili inkişafı üçün bütün şərait olur.

Bu və ya digər səbəbdən Th-1(1-ci tip T helperi) helperlərin artması bunun əksini yaşadır. Belə ki, aktivləşmiş iltihab lehinə olan İL-6 (interleykin 6) nekrozlaşdırıcı şiş – FHO α faktorunu, γ interferonunu – IFH γ aktivləşdirir. Yaranmış vəziyyət endotelial hüceyrələrdə qeyri aktiv protrombini aktiv trombinə çevirən protrombinaza fermentinin yüksəlməsinə səbəb olur. Sonradan yaranmış trombin iltihab lehinə olan İL-13(interleykin 13) sitokininin sintezini artıraraq endotelial hüceyrələrin polimorf nüvəli leykositlərinin – PMYL məhvini təmin edir. Alınmış mənzərə damarları asanlıqla işemiyaya uğrayaraq cırılmasına səbəb olur^{8;9;10;11}.

Ümumi desək hamiləliyin gedişatını pisləşdirən lokal və sistem şəklində trombohemorragik sindrom yaranır.

⁸ Султанова, Н.А., Негматуллаева М.Н. Клиническое значение ретрохориальной гематомы у беременных, имеющих факторы риска репродуктивных потерь // Журнал теоретической и клинической медицины, - 2021, - № 6-1, - с. 145-147.

⁹Михайлова, А.М. Генетические факторы тромбофилии в патогенезе структурных нарушений плаценты / А.М. Михайлова, О.Н. Куликова, Т.С. Будыкина, М.А. Чечнева, С.М. Захаров // Российский кардиологический журнал, - 2019, -Т. 24.,-№ 3S1, - С. 14b-15a.

¹⁰ Зубовская, Е.Т. Диагностика нарушений иммунного механизма у женщин с осложненным течением беременности / Е.Т. Зубовская, К.У. Вильчук, И.В. Курлович, М.В. Белуга, И.В. Митрошенко // Медицинские новости, -2018, - № 5 (284),- с. 11-15.

¹¹ Ghaebi, M. Immune regulatory network in successful pregnancy and reproductive failures / M. Ghaebi, M. Nouri, A. Ghasemzadeh, L. Farzadi, F. Jadidi- Niaragh, M. Ahmadi // Biomed. Pharmacother.,-2017,-88,-p.61-73.

Beləliklə, hamiləliyin erkən dövründə xorion patologiyası nəticəsində baş vermiş mamalıq və perinatal fəsadların daha dərinədən öyrənmək lazımdır. Müasir ədəbiyyatda hamiləliyin birinci trimestrində yaranmış retroxorial hematomanın immunopatogenezi haqqında məlumatlar çox azdır. Buna görə bu reproduktiv itkini yaradan retroxorial hematomanın immunopatogenezi öyrənməklə adekvat və müasir profilaktikası qurmuş olarıq. Əsas məsələ hamiləlik gedişatını fəsadlaşdıran risk faktorlarının erkən markerlərini kəşf etmək müalicəyə profilaktik alqoritmini yaratmaqdır^{12;13;14;15}.

Tədqiqatın obyektı və predmeti. Tədqiqat altında 210 hamilə olmuşdur. Bunlardan 100 hamilə həm retroxorial hematomalı, həm də düşük əlamətləri olub əsas qrupda yer almışdır. Müqayisə qrupunda olan 80 hamilədə retroxorial hematoma aşkarlansa da düşük əlamətləri qeydə alınmamışdır yerdə qalan 30 sağlam hamilə nəzarət qrupda cəmlənmişdir.

Tədqiqat işinin məqsədi. Retroxorial hematomanı formalaşdıran immunopatogenetik mexanizmləri kliniki-laborator əsaslar üzərində aşkarlamaqla hamilələrin perinatal fəsadlarının profilaktikasına individual yanaşma.

¹² Логинова, Ю.В., Абрамовских О.С. Анализ субпопуляционного состава Т-лимфоцитов в периферической крови у женщин с невынашиванием беременности // Российский иммунологический журнал, - 2018,- Т. 12, - № 3 (21),- с. 354-357.

¹³ Robertson, S. A. Embryotoxic cytokines-potential roles in embryo loss and fetal programming / S. A. Robertson, P. Y. Chin, J. G. Femia, H. M. J. Brown // *Reprod. Immunol.*, - 2018, -125, - p. 80-88.

¹⁴ Макацария, А.Д. Системный венозный и артериальный тромбоэмболизм в акушерско-гинекологической практике / А.Д. Макацария, Б. Бреннер, В.О. Бицадзе, С.В. Акиншина // Москва: МИА; 2017, -130 с.

¹⁵ Сидоренко, В.Н. Опыт ведения беременности с начавшимся выкидышем, обусловленным наличием субхорионической гематомы / В.Н. Сидоренко, Е.Ф. Подрезенко, И.Т. Кравченя // *Репродуктивное здоровье. Восточная Европа*, - 2017, -Т. 7,- № 5,- С. 1099-1105.

Tədqiqatın vəzifələri:

1. Düşük təhlükəsi və retroxorial hematomanın yaranması ilə fəsadlaşan hamiləliyin erkən reproduktiv dövrünün kliniki gedişat xüsusiyyətlərini öyrənmək.

2. Aparılmış kompleks kliniki-laborator və instrumental müayinələr əsasında hamiləliyin erkən dövründə düşük təhlükəsi üzrə risk faktorlarını aşkarlamaq.

3. Hamiləliyin erkən dövründə retroxorial hematomanın marker olan sitokinləri öyrənməklə Th 1/Th 2 nisbətini qiymətləndirmək.

4. Hamiləliyin birinci trimestrində böyük diaqnostik və proqnostik əhəmiyyətə malik sitokinlərin səviyyəsini dinamik izləməklə müayinə nəticələri əsasında müalicə alqoritmini qurmaq.

Tədqiqatın metodları:

Dissertasiya işində aşağıdakı müayinə metodları tətbiq edilmişdir: kliniki-anamnestik, ümumi kliniki, mama-ginekoloji, kiçik çanaq orqanlarının ultrasəs müayinəsi (USM). Laborator müayinələrə aiddir: periferik qan göstəriciləri, hemostaz sisteminin analizi (qanın laxtalanma müddəti protrombin indeksi, plazmanın rekalsifikasiya zamanı, qan laxtasının retraksiyası, fibrinogenin miqdarı, trombotest, hematokrit), sitokin statusunun öyrənilməsi (İL-2, İL-6, İL10, İL-13, İL-17).

Dissertasiya işinin müdafiyyəyə çıxarılan əsas müddəaları:

- Erkən hamiləlik dövründə retroxorial hematomanın inkişafında kliniki-anamnestik, hemostazioloji və immunoloji risk faktorlarını mütləq qiymətləndirmək.
- Proqnostik qeyri qənaətbəxş ultrasəs müayinə əlamətləri: retroxorial hematomanın hamiləliyin 6 həftəsinə qədər yaranması

(11,0%), təpəbüzdümlü ölçüsünün (TBÖ) 7 gün və ondan çox geri qalması (28,0%), hematomanın korporal lokalizasiyası (74,0%) və onun böyük həcmli olması (27,0%), pozulmuş uşaqlıq qan dövrünü (60,0%).

–Retroxorial hematomalı xəstələrdə immun sistemin Th 1/Th 2 sitokin disbalansının iltihab lehinə olan fraksiyasının üstünlüyü ilə nəticələnən immunoloji pozuntusu.

–Erkən hamiləlik dövründə düşük təhlükəsi və retroxorial

hematomanın inkişafında $\text{IL-13} > 20,3 \text{ pg/ml}$ səviyyəsinin yüksəlməsinin proqnostik əhəmiyyəti.

Tədqiqatın elmi yeniliyi.

– Erkən reproduktiv itkinin prediktoru kimi retroxorial hematomanın formalaşmasının immunopatogenetik mexanizmi tədqiq edilmişdir.

– Th 1/Th 2 sitokin statusunun öyrənilməsi əsasında erkən hamiləlik dövründə retroxorial hematomanın inkişaf genezində sitokinlərin əhəmiyyəti öyrənilmişdir.

– Retroxorial hematoma hamilələrin qan zərdabında iltihab lehinə (IL-6, IL-13, IL-17) və iltihab əleyhinə (IL-2, IL-10) sitokinlər təyin edilmiş və onların sistem arası əlaqəsi göstərilmişdir.

– Alınmış nəticələrə əsasən kompleks terapiyaya progesteron tərkibli dərmanla yanaşı immunostimulədicilərin preparatı da təyin edilmişdir.

Tədqiqatın praktik əhəmiyyəti.

– Erkən hamiləlik dövründə retroxorial hematomanın inkişafında kliniki-laborator risk əlamətlərinə aiddir: anamnezində retroxorial hematoma, anamnezində antifosfolipid sindromu, pozulmuş uşaqlıq qan dövrünü və qan zərdabında IL-13 miqdarının $20,3 \text{ pg/ml}$ -dən yüksək olması.

– Alınmış analiz nəticələrinə əsasən retroxorial hematomanın inkişafını proqnozlaşdıran alqoritmini yaratmaq, bununla da hamiləlik gedişatında yüksək riskli erkən reproduktiv itkilərə fərdi yanaşma prinsiplərinin işlənilməsi.

İşin aprobasiyası. Dissertasiyanın ayrı-ayrı fraqmentləri aşağıdakı elmi-praktik yığıncaqlarda müzakirə edilmişdir: IX Международная научно-практическая конференция «передовое развитие современной науки: опыт, проблемы, прогнозы» (17 октября 2022 г., Российская Федерация, г.Петрозаводск.); Международный форум «Наука и инновации – современные концепции» тема доклада «особенности эхографических параметров развития эмбриона при формировании ретрохориальной гематомы на ранних сроках беременности» (21 октября 2022г., г.Москва).

Dissertasiyanın ilkin müzakirəsi Elmi Tədqiqat Məmalıq və Ginekologiya İnstitutunda 16 dekabr 2022-ci il tarixində 13 saylı

iclasda məruzə edilmişdir. İclasda “ETMGİ” PHŞ-nin “Ginekologiya”, “Mamalıq”, “I Mamalıq”, “Hamiləliyin patologiyası”, “Analitik tibbi informasiya”, “Reproduktiv sağlamlıq”, “Neonatalogiya”, “Poliklinika” şöbələrinin, “Tibbi genetika” laboratoriyasının, Ə.Əliyev adına ADHTİ-nin “Mamalıq və Ginekologiya” və ATU-nun I Mamalıq və Ginekologiya kafedralarının əməkdaşları iştirak etmişlər.

Tədqiqatın nəticələri həmçinin Azərbaycan Dövlət Tibb Universitetinin nəzdində fəaliyyət göstərən ED 2.06 Dissertasiya Şurasının elmi seminarında (09.02.2024-ci il, protokol № 9) məruzə və müzakirə olunmuşdur.

Dərc edilmiş elmi işlər: Dissertasiya işinin əsas müddəə və nəticələri 7 jurnal məqaləsində (o cümlədən 3 xaricdə) və 3 (o cümlədən 2 xaricdə) tezisdə nəşr olunmuşdur.

İşin praktikada tədbiqi: Tədqiqat işinin nəticələri Elmi-Tədqiqat Mama və Ginekologiya İnstitutunda, Akademik Mirqasimov adına Respublika Klinik Xəstəxanası bazasında gündəlik praktikasında istifadə edilir. Həmçinin, aparılmış ultrasəs müayinəsi, klinik-laborator-instrumental tədqiqatlar nəticəsində alınan elmi məlumatlar tədris prosesində istinad edilir.

Dissertasiya işinin yerinə yetirildiyi təşkilat. Dissertasiya işi Elmi-Tədqiqat Mama və Ginekologiya İnstitutunda və Akademik Mirqasimov adına Respublika Klinik Xəstəxanasının bazasında yerinə yetirilib.

Dissertasiya işinin həcmi və strukturu. Dissertasiya kompyuterdə çap olunmuş 164 səhifədə şərh olunmaqla, “Mündəricat”, “Giriş” (həcmi:12281 işarə), tədqiqatın nəticələri 4 fəsil, “Yekun” (həcmi: 15541 işarə), “Nəticələr” (həcmi: 1880 işarə), “Praktiki tövsiyələr” (həcmi: 778 işarə) və “Ədəbiyyat siyahısı” bölmələrindən ibarətdir.

Dissertasiyanın əsas məzmunu 6 fəsilə ayrılmışdır: I fəsil “Ədəbiyyat icmalı. Retroxorial hematoma müasir mamalığın problemdir” (həcmi: 82364 işarə), II fəsil.”Material və metodlar” (həcmi: 7718 işarə), III fəsil.”Retroxorial hematomalı hamiləlik gedişatının kliniki-anamnestik xüsusiyyətləri” (həcmi: 30738 işarə), IV fəsil. “Erkən hamiləlik dövründə retroxorial hematoma nəticəsində düşük təhlükəsi olan hamilələrdə EXO və kliniki-

laborator müayinələrin xarakteristikası” (həcmi: 23589 işarə), V fəsil.”Erkən hamiləlik dövründə retroxorial hematoma və düşük təhlükəsi olan hamilələrdə sitokin göstəriciləri” (həcmi: 13020 işarə), VI fəsil. ”Düşük təhlükəsi və retroxorial hematoma hamilələrdə reproduktiv itkilərin proqnozlaşdırılması” (həcmi: 13356 işarə).

Dissertasiyanın yazılışında 179 ədəbiyyat mənbəyindən istifadə olunmuşdur, onlardan 23 Azərbaycan, 91 rus və 65 xarici ölkə alimlərinin əsərləridir. Dissertasiya işi 52 cədvəl, 5 diaqram, 6 şəkil, 3 sxemlə sənədləşdirilmişdir.

Dissertasiyanın işarə ilə ümumi həcmi (boşluqlar, titullar, sənədlər, mündəricat, cədvəllər, diaqramlar, ədəbiyyat siyahısı və qısaldılmış terminlər istisna olmaqla) – 201265 işarədən ibarətdir.

TƏDQIQATIN MATERIAL VƏ METODLARI

Azərbaycan Respublikası Səhiyyə Nazirliyi Elmi-Tədqiqat Mama və Ginekologiya İnstitutunun, Akademik MirQasimov adına Respublika Klinik Xəstəxanasının bazasında bu dissertasiya tədqiqatı aparılmışdır.

Məqsədə çatmaq üçün 210 hamilə qadın 2019-2020-ci il civarında tədqiq edilmişdir. Kompleks müayinələrə kliniki, laborator və instrumental metodlar 2020-2022-ci il intervalında cəm edilmişdir.

Kliniki əlamətlərə görə aktiv reproduktiv yaş dövründə olan bu qadınlar iki qrupa bölünmüşdür. Düşük təhlükəsi olan və ultrasəs müayinəsi ilə retroxorial hematoma diaqnozlaşdırılan 100 hamilə əsas qrupa yerləşdirilmişdir (n=100). Müqayisə qrupuna daxil olan 80 hamilədə düşük əlamətləri olmasa da, ultrasəs müayinəsi ilə retroxorial hematoma təsdiqlənmişdir (n=80). Nəzarət qrupu təşkil edən 30 qadın fizioloji hamiləlik gedişatınamalığıdır (n=30).

Əsas bölgü kriterisi düşük təhlükəsinin kliniki əlamətləridir. Aşağıdakı kriterilərə əsasən hamilələr əsas qrupa daxil edilmişdir:

- hamiləlik müddəti 6-12 həftə
- qarınaltı nahiyədə ağrı
- uşaqlıq qanaxması
- retroxorial hematomanın USM-lə təsdiq olması.

Müqayisə qrupuna daxil etmə parametrləri aşağıdakılardır:

- hamiləlik müddəti 6-12 həftə
 - qarınaltı nahiyədə epizodik çox zəif küt ağrı.
 - retroxorial hematomanın USM-lə təsdiq olunması.
- Nəzarət qrupuna aid edilən kriterik parametirlər bunlardır:
- hamiləlik müddəti 6-12 həftə
 - düşük təhlükəsi əlamətləri yoxdur
 - retroxorial hematoma yoxdur.

Qadınların yardımçı reproduktiv texnologiya vasitəsi ilə hamilə olması, çoxdöllü hamiləlik, kəskin və xroniki iltihabi proseslərin kəskinləşmə dövrü, dekompensasiya olunmuş ekstragenital patologiya kimi kriterilər bu qruplardakı hamilələrdə nəzərdə tutulmamışdır.

Həkimə müraciətin səbəbi fəsadlı mamalıq anamnezi (FMA), uşaqlıq yolundan qanaxma və ultrasəs müayinəsi ilə aşkarlanmış retroxorial hematoma ümumi qəbul edilmiş kriterilərə aiddir. Müraciət edən qadınlardan mamalıq anamnezi toplanır, reproduktiv funksiyası tədqiq edilir, ekstragenital xəstəliklərin olması öyrənilir, xəstəliklərin beynəlxalq təsnifatı üzrə diaqnozlaşdırılır (XBT-10). Tədqiqatı realizə edərkən Xelsinki Beynəlxalq Tibbi Assosiasiyasının etnik prinsiplərinə də riayət etmək lazımdır World Medical Association Declaration of Helsinki (1964, 2000).

Tədqiqat metodları. İstifadə olunmuşdur: kliniki, mama-ginekoloji, ultrasəs, qanın ümumi, biokimyəvi müayinəsi, hemostaz sistemi, sitokin sistemi tədqiqatı, statistik metod.

Kliniki tədqiqat hamilə qadınların menstruasiya, reproduktiv funksiya, somatik və ginekoloji anamnezinə əsaslanır. Akuşer-ginekoloji məlumat toplayarkən menarxe yaşına, menstruasiya funksiyasının xüsusiyyətlərinə, koitus yaşına, cinsi partnyorların sayına, kontrasepsiya istifadə edilmə üsullarına, birinci hamiləliyin başvermə vaxtına, ginekoloji xəstəliklərə, keçirilmiş operativ müdaxilələrə, postoperasiyon və ya anestezioloji fəsadlara xüsusi diqqət ayırmaq lazımdır. Reprodaktiv anamnez toplayarkən hamiləliklərin sayı, onların gedişatı, sonlanma vaxtı, üsulu və nəticələri, tibbi abortlar, spontan düşüklər, inkişaf etməyən hamiləliklər, onların ləğvi diqqətlə araşdırılmalıdır.

Laborator tədqiqata aiddir:

Tədqiqatdakı hamilələr qanın ümumi analizi (formalı element və leykoformula ilə birgə), koaquloqrama (protrombin zamanı,

protrombin indeksi, İNR, fibrinogen, laxtalanma vaxtı), qanda vitamin D, HBV, HSV, ureaplazma, mikoplazma, SMV, Rubella, herpes II tip kimi infeksiya, TSH hormonu, sidiyin ümumi analizi kimi laborator müayinələrə cəlb edilmişdirlər. Bütün qadınlarda qan analizi səhər, ac qarına, oturaq vəziyyətdə, dirsək venasından 8 ml miqdarda vakuüm probirkasına götürülmüşdür. Otaq temperaturunda 40 dəq. ekspozisiyadan sonra, qan zərdabı almaq üçün 10 dəq. 1 500 dövr/dəq. sentrifüqadan keçirilmişdir. Alınmış zərdab xüsusi soyuducuda - 60 Selsi dərəcədə dondurulmuşdur. Periferik qan dövrənı göstəriciləri bütün kliniki, hematoloji müayinə təlabatına cavab vermişdir. Bu müayinələr STAT FAX aparatı ilə aparılmışdır.

Hemostazın tədqiqi. Xəstədən qan içində 3,8% natrium sitrat olan VACUETTE vakuüm probirkasına götürülmüşdür. Burada qanın natrium sitrat məhluluna olan nisbəti 9÷1-dir. Qanın laxtalanma müddəti, protrombin indeksi, plazmanın rekalsifikasiya zamanı, qan laxtasının retraksiyası, fibrinogenin miqdarı, trombotest analiz edilməklə qanın laxtalanma sistemi tədqiq edilmişdir.

Hemostaz parametrini öyrənmək üçün insan tromboplastinindən 10×10/1 000 testlərindən istifadə edilmişdir. Tərkibi: insani plasentar tromboplastin, kalsium xlor, stabilizatorlar; konservantlar: 5-xlor-2-metil-4-izotiazol-3-OH və 2-metil-4-izotiazol-3-OH (max 20mg/l).

Sitokinlərin tədqiqi. Qan zərdabında yarımavtomat analizator-da immunofermentativ üsulla İL-2,İL-6, İL-10, İL-13, İL-17 sitokinlərin səviyyəsi araşdırılmışdır.

USM müayinəsi. Birinci gəliş zamanı bütün hamilələr ultrasəs müayinəsindən keçirilmişdir (VOLUSON E 10, ABŞ). Transvaginal və transabdominal ucluqları olan bu cihaz impulsion və rəngli dopler rejimində işləyir. Ultrasəs müayinəsi vasitəsi ilə birinci trimestrdə xorionun qopması, retroxorial hematoma (ölçü və lokalizasiya), embrionun inkişafı (təpə-büzdüm ölçüsü, dölün ürək döyüntüsü və onun tezliyi), sarılıq kisəsinin diametri, amneotik boşluq, uşaqlıq boynunun ölçüsü, servikal kanalın vəziyyəti, yumurtalıqda sarılıq cismi tədqiq edilir.

Retroxorial hematomanın ultrasəs müayinəsi əlaməti xorionun uşaqlıq divarından qopmasıdır. Bu zaman ultrasəs müayinəsi desidual qışa ilə xorion arasında döl yumurtasının periferiyasında hipoxogen (təzə hematoma) və ya hiperexogen (hematomanın stabilləşmə və

reqressiya) sahə aşkarlayır. Bu müayinə ilə hematomanın lokalizasiyası, həcmi və strukturu da məlum olur.

Statistik müayinə metodu. Statistik işləməni Statistica 10.0 və IBM SPSS Statistics 23 proqramı olan IBM PC/AT adlı fərdi kompyuterimdə aparmışam.

Kliniki və laborator müayinə metodları Excel proqram vasitəsi ilə toplanmışdır. Orta cəbri ölçü (M) və standart səhvlər (m) təyin edilmişdir. Kolmoqorova-Smirnova kriterilərinə görə göstəricilər normal analiz edilmişdir. Bu müayinələrdə qeyri parametrik kriterilərdən də istifadə edilmişdir. Müqayisə üçün Manna-Uitni qeyri parametrik testi, Kraskell-Uilson kriterisi istifadə olunmuşdur. χ^2 (“iks kvadrat” kriterisi) Pirson kriterisi vasitəsi ilə statistik əhəmiyyətli bu faktorlar qiymətləndirilmişdir. Bu zaman Yets düzəlişindən də istifadə edilmişdir. Korrelyasion analiz Spirmen metodu vasitəsi ilə aparılmışdır.

Dörd qütblü 2x2 cədvəllə kliniki informativlik hesablanmışdır. Diaqnostik test: həssaslıq (Se), spesifiklik (Sp), diaqnostik effekt testi (Acc), pozitiv nəticə proqnostik qiymətləndirilməsi (PPV), neqativ nəticə proqnostik qiymətləndirilməsi (NPV), pozitiv nəticənin nisbi düzləşməsi (PLR), neqativ nəticənin nisbi düzləşməsi (NLR), nisbi diaqnostik şans (DOR), Yuden indeksi (J), proqnostik tağ indeksi (PSI) araşdırılmışdır. Nisbi riski araşdırmaq üçün cədvəllərdən istifadə olunmuşdur: nisbi risk (RR) və 95%-li iki tərəfli etibar edici interval (confidence interval, CI). $RR=[A \times D]/[B \times C]$ formulu üzrə hesablamalar aparılmışdır. Burada A və B əlamətlərin olması, C və D isə onların olmamasıdır. $P < 0,05$ statistik analizdən alınan nəticədir.

RETROXORIAL HEMATOMALI HAMILƏLƏRİN KLİNİKİ-ANAMNESTİK XÜSUSİYYƏTLƏRİ

Tədqiqata cəlb olunmuş pasiyentlərin yaşı 16-42 il arasında variasiya edir (ortalama – $27,7 \pm 0,3$ il) (95% CI: 27,1 - 28,3 il). Hamilələrin böyük qismi şəhərdə (n=127; 60,5%) digər qismi (n=83; 39,5%) rayon yerində yaşayır.

Bədən çəkisi indeksi düşük təhlükəsi olmayan retroxorial hematoma diaqnozlaşdırılan hamilələrdə $27,4 \pm 0,6 \text{ kq/m}^2$ (95% CI: 26,3 - $28,6 \text{ kq/m}^2$). Düşük təhlükəsi olub retroxorial hematoma

diaqnozlaşdırılan hamilələrdə bədən çəkisi indeksi $29,0 \pm 0,6 \text{ kq/m}^2$ (95% CI: 27,8 - 30,3 kq/m^2). Nəzarət qrupda bu rəqəm $29,4 \pm 0,8 \text{ kq/m}^2$ (95% CI: 27,7 - 31,1 kq/m^2).

Bütün qruplarda somatik xəstəliklərin göstəricisi yüksək olub ən böyük rəqəm əsas qrupa təsadüf edib 77 (77,0%). Müqayisə qrupda bu rəqəm 58 (72,5%), nəzarət qrupda 17 (56,7%) -dir. Əsas qrupdan 97 (97,0%) qadın, müqayisə qrupundan 79 (98,8%), nəzarət qrupdan 29 (96,7%) qadın uşaqlıqda bir sıra infeksiyon xəstəliklər keçirmişdirlər. Cərrahi əməliyyatların rastgəlmə tezliyi əsas qrupda 55,0% (n=55), müqayisə qrupunda 41,3% (n=33), nəzarət qrupda 50,0% (n=15) təşkil edir.

Ginekoloji anamnez toplayarkən məlum olur ki, ən çox əsas qrupda 35 (35,0%) ginekoloji xəstəliklər vardır. Bu tip patologiya düşük təhlükəsi olmayıb retroxorial hematoma diaqnozlaşdırılan hamilələrin 20,0% (n=12) təşkil edir. Nəzarət qrupdakı hamilələrin anamnezində ginekoloji xəstəliklər 15,0% (n=6) aşkarlanmışdır. 81 (81,0%) əsas qrupda, 64 (80,0%) müqayisə qrupda və 24 (80,0%) xəstələrin menstrual funksiyasında patologiya aşkarlanmamışdır.

Tədqiqat zamanı trombozların ailə anamnezini toplayarkən məlum oldu ki, nəzarət qrupdan 30 (100,0%), müqayisə qrupundan 79 (98,8%), əsas qrupdan 100 (100,0%) xəstələrdə bu patologiya aşkarlanmamışdır. Həmçinin tədqiqatdakı hamilələrin heç birində irsi trombofiliya müəyyən edilməmişdir. Hamiləlikdən kanar trombozları analiz edərkən nəzarət qrupda 14 (46,7%), müqayisə qrupunda 9 (11,3%), əsas qrupda 11 (11,0%) qadınlarda venoz tromboz aşkarlanmışdır. Nəzarət qrupdan 7 (23,3%), müqayisə qrupundan 27 (33,7%) və əsas qrupda 80 (80,0%) qadınların anamnezində retroxorial hematomalı hamiləliyin olması təstiqlənmişdir. Antifosfolipid sindromundan nəzarət qrupundan 6 (20,0%), müqayisə qrupundan 19 (23,8%), əsas qrupdan 65 (65,0%) qadın əziyyət çəkir. Mamalıq anamnezi toplayarkən nəzarət qrupdan 8 (26,7%), müqayisə qrupundan 14 (17,0%), əsas qrupdan 31 (31,0%) qadında ilkin hamiləlikdir. Təkrar hamiləlik əsas qrupda 69 (69,0%), müqayisə qrupunda 66 (82,5%), nəzarət qrupda 22 (73,3%) təşkil edir. Anamnezində bir doğuş nəzarət qrupda 8 (26,7%), müqayisə qrupunda 15 (18,8%), əsas qrupda 33 (33,0%) qadında olmuşdur. Təkrari doğuşlar nəzarət qrupdan 22 (73,3%), müqayisə qrupundan 65 (81,3%), əsas

qrupundan 62 (62,0%) qadında olmuşdur. Anamnezdə keçirilmiş abortlar nəzarət qrupda 8 (26,7%), müqayisə qrupunda 18 (22,5%) və əsas qrupda 62 (62,0%) qadında öz əksini tapmışdır. Nəzarət qrupdan 30 (100,0%), müqayisə qrupundan 78 (97,5%) və əsas qrupdan 100 (100,0%) qadın sonsuzluq ilə üzləşməmişdirlər. 8 (26,7%) nəzarət qrupda, 18 (22,5%) müqayisə qrupunda və 54 (54,0%) əsas qrupundakı qadınlar inkişafdan qalmış hamiləliyə məruz qalmışdırlar. Ektopik hamiləlik əsas qrupdan yalnız 1 (1,0%) qadında qeydə alınmışdır. Anamnezində erkən reproduktiv itki müqayisə qrupundan 1 (1,3%), əsas qrupdan 6 (6,0%) pasiyentdə təstiqlənmişdir. Anamnezində antinatal ölüm müqayisə qrupundan 1 (1,3%), əsas qrupdan 2 (2,0%) qadında göstərilmişdir. Keçmişində perinatal itki müqayisə qrupundan 1 (1,3%), əsas qrupdan 1 (1,0%) qadında təstiqlənmişdir. Bu qadınlarda hamiləliyin gedişatını təstiq edərəkən məlum olmuşdur ki, nəzarət qrupdan 2 (6,7%), müqayisə qrupundan 9 (11,3%), əsas qrupunda 11 (11,0%) qadında vaxtından əvvəl diri döllə təbii doğuşa məruz qalmışdırlar. Nəzarət qrupdan 2 (6,7%), müqayisə qrupundan 9 (11,2%), əsas qrupdan 22 (22,0%) qadının hamiləliyi vaxtından əvvəl diri döllə operativ yolla olmuşdur.

Beləliklə, somatik və mamalıq anamnezini müqayisəli analiz edərəkən erkən hamiləlik dövürdə potensial risk əlamətlərini aşkarlamaq mümkün olmuşdur.

Birinci trimestrdə düşük təhlükəsi və retroxorial hematoma olan hamilələrin kliniki-laborator xarakteristikası. Həkimə qəbulun səbəbləri hamiləliyin 3-16 həftəsində (orta– $8,0 \pm 0,2$ həftə) (95% CI: 7,6–8,4 həftə) olub fəsadlı mamalıq anamnezi, uşaqlıq yolundan qanlı ifrazat, qarınaltı nahiyədə küt ağrı şikayəti ilə həkimə müraciət etmiş, müayinə zamanı ultrasəs müayinəsi ilə hematoma aşkarlanmışdır. Müayinə olunan əksər hamilələrdə düşük təhlükəsinin kliniki əlamətləri var idi. Retroxorial hematoma isə patoloji qrupda cəmlənmiş 180 hamilənin hamısında müxtəlif ölçülərdə aşkarlanmışdır. Əsas qrupda olan retroxorial hematoma olan hamilələrin 85,0%-i ağrı sindromu, 71,0%-i yüksəlmiş uşaqlıq tonusu və 42,0%-i uşaqlıq yolundan epizotik qanaxmalardan əziyyət çəkirdilər. Düşük təhlükəsi əlamətləri olmayan, ancaq retroxorial hematoma olan müqayisə qrupundakı hamilələrdə ağrı sindromu 86,3%, yüksəlmiş uşaqlıq tonusu 77,5%, uşaqlıq yolundan qanaxma 46,3% təşkil edir.

Baxış zamanı əsas qrupdakı hamilələrdə uşaqlıq boynunun qısalması 26 (26,0%) və uşaqlıq boynunun xarici əsnəyinin genişlənməsi 18 (18,0%) təşkil edir. Müqayisə qrupunda isə 22 (27,5%) uşaqlıq boynunun qısalması, 15 (18,8%) uşaqlıq boynunun xarici əsnəyinin genişlənməsi təşkil edir. Birinci trimestrdə retroxorial hematoma olan bu iki qrupdakı hamilələrin kliniki şəklində dərin fərq aşkarlanmamışdır ($P_p > 0,05$). USM müayinə zamanı həm əsas qrupda həm müqayisə qrupunda düşük təhlükəsi markeri aşkarlanmamışdır. 4-13 həftəsində olan nəzarət qrupdakı hamilələr USM-nən keçirilmişdir (orta $-7,4 \pm 0,4$ həftə) (95,0% CI: 6,6–8,3 həftə). Müqayisə qrupunda hetasiyanın 4–16 həftəsində (orta $-7,8 \pm 0,3$ həftə) (95,0% CI: 7,1–8,4 həftə). Əsas qrupda hetasiyanın 3–14 həftəsində (orta $-8,3 \pm 0,3$ həftə) (95,0% CI: 7,8–8,8 həftə). Əsas qrupda retroxorial hematoma 6 həftəsinə qədər 13 (13,0%), 6 həftəsindən sonra 87 (87,0%) qadında aşkarlanmışdır.

Nəzarət qrupda 80,0% halda (30 hamilənin 24-də) xorion uşaqlığın dibində aşkarlanır. Əsas qrupda 55,0% (100 hamilənin 55-də), müqayisə qrupunun 75,0%-də (80 hamilənin 60-da) xorion uşaqlığın dibində lokalizasiya olunur.

Nəzarət qrupdan 6,7% ($n=2$) xorion uşaqlığın ön divarında, 10,0% ($n=3$) xorion uşaqlığın arxa divarında, 3,3% ($n=1$) xorion daxili əsnək səviyyəsində lokalizasiya olunur. Müqayisə qrupunda 10,0% ($n=8$) ön, 13,8% ($n=11$) arxa, 1,3% ($n=1$) daxili əsnək səviyyəsində xorion yerləşir. Əsas qrupda xorion lokalizasiya olunur uşaqlığın 8,0% ($n=8$) ön divarında, 31,0% ($n=31$) arxa divarında, uşaqlıq boynunun daxili əsnək səviyyəsində 6,0% ($n=6$).

Növbəti exoqrafik əlamət xorionun strukturudur. Nəzarət qrupdakı bu heç bir hamilədə struktur dəyişikliyə məruz qalmamışdır 30 (100,0%). Müqayisə qrupunda 78 (97,5%) pasiyentdə xorion strukturu normal, 2 (2,5%) hamilədə isə fraqmentləşmişdir. Əsas qrupdan 95 (95,0%) hamilədə xorion dəyişilməmiş, 5 (5,0%) hamilədə isə fraqmentləşmişdir ($p > 0,05$).

Nəzarət qrupdan 6 (20,0%), müqayisə qrupundan 19 (23,8%), əsas qrupdan 9 (9,0%) pasiyentlərdə sarılıq kisəsi vizüalizə olunur. Nəzarət qrupda - $28,6 \pm 4,0$ mm (95,0% CI: 20,4–36,8 mm), müqayisə qrupunda - $27,9 \pm 2,9$ mm (95,0% CI: 22,1–33,7 mm), əsas qrupda - $38,9 \pm 2,3$ mm (95,0% CI: 34,4–43,5 mm) sarılıq kisəsinin daxili orta

diametridir.

Əsas qrupdakı bütün hamilələrdə müxtəlif lokalizasiyalı retroxorial hematoma ultrasəs müayinəsi ilə aşkarlanmışdır. Ən çox rastgəlmə korporal variant idi 74,0% (100 hamilədən 74-də).

Ən çox kiçik həcmli hematoma əsas qrupda rast gəlməmişdir 73,0% (100 xəstədən 73-də). Əsas qrupda 27,0% hamilələrdə böyük həcmli retroxorial hematoma var). Spirmen koeffisientini təyin etməklə adəti abort ilə hematomanın lokalizasiyası arasında bir başa korrelyasiyanın olunması təsdiq olunur ($rs=0,260$; $p=0,009$).

Analizlərin nəticələrinə əsaslanaraq 22 (33,8%) böyük həcmli hematoması olan hamilələrdə həm də antifosfolipid sindromu (AFS) var idi ($\chi^2=4,416$; $p=0,036$). Spirmen koeffisienti təyin edilməsi anti-fosfolipid sindromu ilə böyük həcmli hematoma arasında düzgün korrelyasiyanın olmasını göstərir ($rs=0,210$; $p=0,036$).

Retroxorial hematomanın quruluş xarakteristikasını öyrənərkən əsas qrupda 94 (94,0%) pasiyentdə orqanizasiya xarakterli, 6 (6,0%) xəstədə isə orqanizasiya xakteri olmayan anoxaqen törəmə kimi təyin olunmuşdur. Əsas qrupda 75,0% ($n=21$) hamilədə təpə büzdüm ölçüsünün geri qalması korporal lokalizasiyalı hematoma ilə, 21,0% ($n=7$) hamilədə isə supraservikal lokalizasiyalı hematoma ilə müşahidə olunur. Dölnün bətin daxili inkişafının ləngiməsi nəticəsində 39,3% ($n=11$) qadında təpə büzdüm ölçüsünün geri qalması böyük həcmli hematoma ilə müşahidə olunur. Təpə büzdüm ölçüsünün geri qalması 17 (60,7%) qadında kiçik həcmli hematoma zamanı olur. 27 (96,4%) qadında təpə büzdüm ölçüsünün geri qalması orqanizə olunmuş hematoma ilə 1 (3,6%) qadında isə orqanizə olunmamış hematoma ilə təzahür edir.

Nəzarət qrupdakı bütün hamilələrin uşaqlıq qan dövranı normaldır. Uşaqlıq qan dövranı müqayisə qrupunda 49 (62,8%) qadında normal, 29 (37,2%) qadında pozulmuşdur. Retroxorial hematomalı əsas qrupda uşaqlıq qan dövranı 60 (60,0%) qadında pozulmuş, 40 (40,0%) qadında pozulmamışdır ($\chi^2=35,541$; $p=0,000$). 28 (48,3%) qadında normal uşaqlıq qan dövranı, 30 (51,7%) pozulmuş uşaqlıq qan dövranı təpə büzdüm ölçüsünün geri qalması ilə müşahidə olunur.

Əgər retroxorial hematoma böyük həcmli korporal lokalizasiyalı olub hamiləliyin 6 həftəsinə qədər yaranar təpə büzdüm ölçüsünün geri qalması uşaqlıq qan dövrınının pozulması ilə müşahidə olunarsa

hamiləliyin aqibəti daha ağır olacaq.

Hamiləlik patologiyası zamanı alınmış kliniki-patogenetik səhnə laborator nəticələrə uyğundur. Əsas qrup ilə nəzarət qrupdakı hemoglobin (Hb) ($P_{N/\theta}=0,000$), rəng göstəricisi ($P_{N/\theta}=0,000$), leykosit səviyyəsi (WBC) ($P_{N/\theta}=0,003$), EÇS-ə görə ($P_{N/\theta}=0,047$) statistik fərqi. Nəzarət və müqayisə qrupu arasında statistik müqayisə edərkən hemoglobin səviyyəsi ($P_{N/M}=0,015$), eritrosit (RBC) səviyyəsi ($P_{N/M}=0,002$), rəng göstəricisi ($P_{N/M}=0,000$), leykosit (WBC) səviyyəsi ($P_{N/M}=0,002$), EÇS göstəricisi ($P_{N/M}=0,020$)-dir.

Əsas qrupdakı hamilələrdə retroxorial hematomanın inkişafının kliniki simptomları hemostaz sisteminin aşağıdakı dəyişiklikləri ilə müşahidə olunur. Qanın laxtalanma müddəti qısalır ($6,3\pm 0,1$ dəq) əleyhinə ($7,4\pm 0,2$ dəq., $p=0,000$), protrombin indeksinin artması ($106,1\pm 1,2\%$ əleyhinə $99,4\pm 1,1\%$, $p=0,000$), plazmanın rekalsifikasiya zamanının artması ($222,9\pm 5,4$ san əleyhinə $181,9\pm 5,6$ san, $p=0,000$), qan laxtasının retraksiyasının yüksəlməsi ($0,449\pm 0,011$ əleyhinə $0,381\pm 0,010$, $p=0,000$), fibrinogenin yüksəlməsi ($4,06\pm 0,09$ q/l əleyhinə $3,58\pm 0,10$ q/l, $p=0,000$). Məlum oldu ki, retroxorial hematomalı hamilələrdə koaquloqramma qanın qatılmağa doğru dəyişilir. Qanın laxtalanma müddətinin artması, protrombin indeksinin və fibrinogenin yüksəlmiş fonunda artması hiperkoagulyasiyanı təsdiq edir.

Qanın konsentrasiyasında tədqiq olmuş vitamin D-nin miqdarı $3,5-85,0$ nq/ml civarında dəyişir. Həm müqayisə həm əsas qrupda vitamin D-nin miqdarı $21-29$ nq/ml civarında dəyişir. Qanda TSH-ın miqdarı əsas qrupda $5,72\pm 0,31$ mME/l, müqayisə qrupunda $4,67\pm 0,34$ mME/l, nəzarət qrupda $4,04\pm 0,33$ mME/l.

Alınmış nəticələrə əsasən nəzarət qrup və əsas qrup müqayisə edərkən: sidikdə zülal ($P_{N/\theta}=0,015$), sidikdə bakteriya ($P_{N/\theta}=0,000$), sidikdə selik ($P_{N/\theta}=0,005$), sidikdə epitelial hüceyrə ($P_{N/\theta}=0,023$), sidikdə leykosit ($P_{N/\theta}=0,005$). Nəzarət qrup ilə müqayisə qrup müqayisə edərkən: sidikdə zülal ($P_{N/M}=0,042$), sidikdə eritrosit ($P_{N/M}=0,014$), sidikdə bakteriya ($P_{N/M}=0,004$), sidikdə selik ($P_{N/M}=0,000$), sidikdə leykosit ($P_{N/M}=0,006$). Statistik göstəricilərə görə əsas qrup müqayisə qrupundan sidikdə seliyə görə fərqlidir ($P_{M/\theta}=0,012$).

HEMATOMALI VƏ DÜŞÜK TƏHLÜKƏSİ OLAN HAMİLƏLƏRDƏ SİTOKİN STATUSUNUN GÖSTƏRİCİLƏRİ

İltihab lehinə və əleyhinə sitokin nisbətinin tədqiqi fizioloji və patoloji hamilələrdə tədqiq edilmişdir.

Stasionara gəbul olunarkən məlum olmuşdur ki, nəzarət qrupdakı hamilələrdən fərqli olaraq düşüklü təhlükəsi olan hamilələrdə iltihab lehinə olan İL-6, İL-13, İL-17 sitokininin səviyyəsi yüksək olmuşdur.

Müqayisə qrupundakı hamilələrin qan zərdabında İL-6-nın səviyyəsi $21,2 \pm 0,5$ pg/ml ($P_{N/M}=0,000$). Retroxorial hematomalı əsas qrupdakı hamilələrin qan zərdabında İL-6-nın səviyyəsi nəzarət qrupdan daha yüksək olub $22,0 \pm 0,5$ pg/ml ($P_{N/\Theta}=0,000$), amma müqayisə qrupu ilə xüsusi fərqi yoxdur ($P_{M/\Theta}=0,142$).

Müqayisə qrupunda İL-13-ün səviyyəsi $19,5 \pm 0,5$ pg/ml ($P_{N/M}=0,000$). Əsas qrupdakı hamilələrdə İL-13-ün səviyyəsi daha yüksək olub $21,2 \pm 0,5$ pg/ml ($P_{N/\Theta}=0,000$) və müqayisə qrupundan ($P_{M/\Theta}=0,008$) fərqlidir. Qan zərdabında İL-17-ni tədqiq edərəkən nəzarət qrupdan fərqli olaraq müqayisə qrupunda sitokinin orta miqdarı $1,458 \pm 0,021$ pg/ml ($P_{N/M}=0,000$) təşkil edir. Əsas qrupdakı hamilələrdə İL-17-nin səviyyəsi $1,496 \pm 0,046$ pg/ml olub nəzarət qrupdan fərqlidir ($P_{N/\Theta}=0,000$) nəzarət qrupu ilə fərqi yoxdur ($P_{M/\Theta}=0,544$).

İltihab əleyhinə olan sitokinlərdən İL-2 və İL-10 tədqiq edilmişdir. Müqayisə qrupunda nəzarət qrupdan fərqli olaraq $8,20 \pm 0,12$ pg/ml yüksək olsa da statistik fərqli deyil ($P_{N/M}=0,481$). Əsas qrupda bu göstərici $8,75 \pm 0,29$ pg/ml olub ($P_{N/\Theta}=0,352$). Müqayisə qrupunda İL-10-un miqdarı nəzarət qrupdan fərqli olaraq 1,1 dəfə çox olub orta hesabla $4,30 \pm 0,10$ pg/ml ($P_{N/M}=0,011$) təşkil edir. Əsas qrupda İL-10 sitokini nəzarət qrupdan 1,2 dəfə çox olub orta hesabla $4,54 \pm 0,15$ pg/ml ($P_{N/\Theta}=0,013$) təşkil edir.

Sitokin sistemində pozğunluq aşkarlanarsa müalicə məqsədi ilə həm əsas, həm də müqayisə qrupundakı pasiyentlərə 180 mq dozada beta qlukan preparatı təyin olunmuşdur. İmmunostimulə edici preparatla yanaşı düşüklü təhlükəsi olan hamilələrə hestogenlər (dyufaston) təyin edilmişdir. Müqayisə qrupunda kompleks müalicədən bir ay sonra laborator göstəricilər müalicədən əvvəlki

göstəricilərdən ciddi fərqlənmişdir: 1,6 dəfə İL-6-nın miqdarı azalmışdır ($p=0,000$), 1,5 dəfə İL-13 azalmışdır ($p=0,000$), İL-17-də 1,6 dəfə azalmışdır. Dinamik müalicə zamanı qan zərdabında İL-2 və İL-10-un miqdarı praktiki olaraq dəyişməmişdir. Əsas qrupdakı hamilələrdə kompleks müalicə zamanı müsbət kliniki nəticə alınsa da, İL-6, İL-13 və İL-17-nin miqdarı norma həddinə çatmamışdır. Müqayisə zamanı İL-6 1,2 dəfə ($p=0,000$), İL-13 1,2 dəfə ($p=0,000$), İL-17 1,2 dəfə ($p=0,000$) azalmışdır. Dinamik müalicə zamanı qan zərdabında İL-2-nin miqdarı praktiki olaraq az dəyişmiş, İL-10 səviyyəsi isə yüksək olaraq qalmışdır. İltihab lehinə olan sitokin fraksiyasının azalması reparasiya proseslərinin aktivləşməsinə səbəb olmuşdur. Alınmış müalicə nəticələrinə əsasən deyə bilərik ki, iltihab əleyhinə olan İL-2 və İL-10 sitokinləri Th 2-nin miqdarını artırır, İL-6, İL-13 və İL-17 iltihab lehinə olan sitokinlərin miqdarı azalmaqla Th 1 də miqdarı azalır. Spirmen korrelyasiyasını koeffisient hesablıyarkən İL-2 ilə İL-6 arasında düzünə əlaqə təyin edilmişdir. ($r_s=0,203$; $p=0,05$), İL-2 ilə İL-10 arasında ($r_s=0,411$; $p<0,01$), İL-6 ilə İL-13 arasında ($r_s=0,270$; $p<0,01$) düzünə əlaqə vardır. İL-10 ilə İL-17 arasında ($r_s=0,221$; $p<0,05$) spirmen korrelyasiya koeffisienti üzrə tərsinə əlaqə vardır.

RETROXORIAL HEMATOMALI HAMİLƏLƏRDƏ DÜŞÜK TƏHLÜKƏSİ RİSKİ VƏ ERKƏN REPRODUKTİV İTKİNİN PROQNOZLAŞDIRILMASI

Erkən hamiləlik dövründə düşük təhlükəsinin formalaşmasında kliniki-anamnestik göstəricilərin rolunu aşkarlamaq üçün müqayisə qrupunda aşağıdakı göstəricilər tədqiq olunmuşdur bura aiddir: nisbi risk göstəricisi, etibar edici sərhəd intervalı, nisbi riskin azadılması, risk fərqliliyi, spesifikliyi və həssaslığı.

Birinci etap analiz zamanı özündə 14 kliniki-anamnestik əlaməti toplayan proqnostik model yaradılmışdır. Tədqiq olunmuş 14 əlamətdən yalnız ikisi proqnoztik əhəmiyyətə malikdirlər: anamnezində retroxorial hematomanın olması ($RR=1,23$) və adəti abortlar ($RR=1,30$). Tədqiqat zamanı bu proqnostik model özündə 4 exoqrafik əlaməti əks etdirmişdir. Bunlardan yalnız biri proqnostik əhəmiyyətə malikdir: pozulmuş uşaqlıq qan dövrəni ($RR=1,33$). Anamnezində

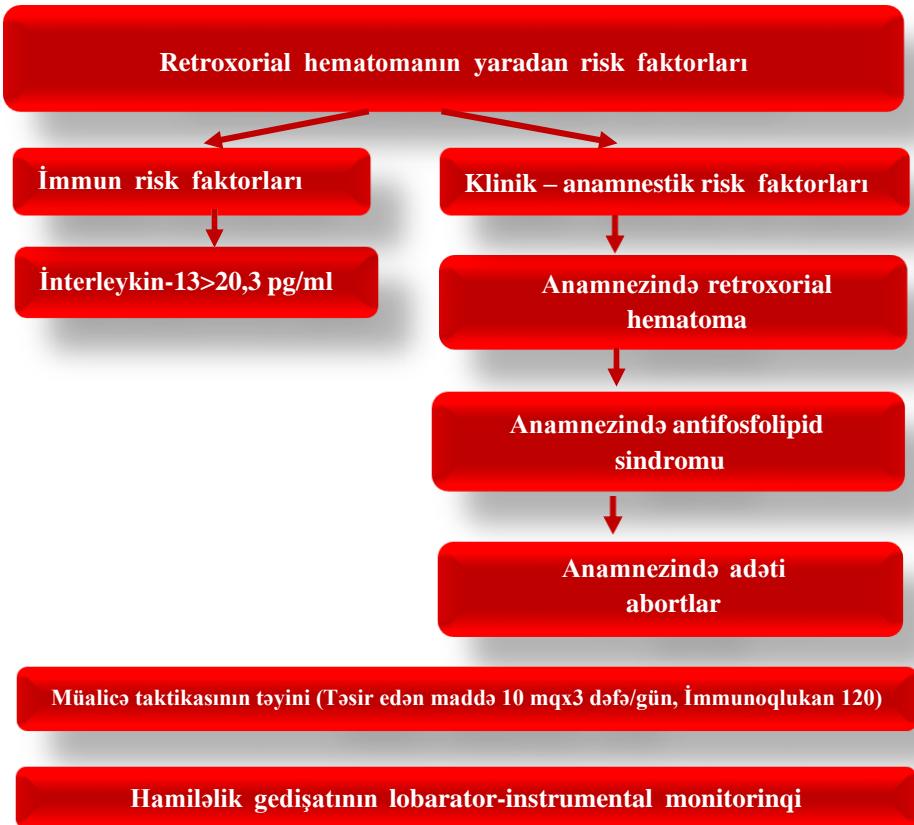
retroxorial hematoma əlaməti aşağıdakı yüksək göstəricilərə malikdir: həssaslıq ($59,4\pm 3,3\%$), diaqnostik effektivlik testi ($61,9\pm 3,3\%$), pozitiv nəticənin düzləşmə nisbəti (2,55) və şansların diaqnostik nisbəti ($4,82\pm 0,07$). Anamnezində adəti abortlar yüksək spesifiklik ($100,0\pm 3,3\%$) və pozitiv nəticənin proqnostik qiymətləndirilməsi ($100,0\pm 7,8\%$) kimi göstəriciləri vardır. Pozulmuş uşaqlıq dövründə yüksək spesifiklik ($100,0\pm 3,5\%$), pozitiv nəticənin proqnostik qiymətləndirilməsi ($100,0\pm 7,3\%$), nəticənin neqativ qiymətləndirilməsi ($24,7\pm 1,3\%$), Yuden indeksi (0,490) və proqnostik tağ indeksi (0,247)-dir.

İkinci etapda retroxorial hematomalı hamilələrdə düşük təhlükəsinin risk faktorları tədqiq edilmişdir. Bu analiz zamanı anamnezində fəsadlar yaratmış əlamətlər təkrar nəzərdən keçirilmişdir (Pirson və Kruskal-Wallis əlamətlərinə görə). Aparılmış analizə əsasən özündə 13 kliniki-anamnestik əlaməti əks etdirən proqnostik model kəşf edilmişdir. Bunlardan yalnız dördü böyük proqnostik əhəmiyyətə malikdir: anamnezində retroxorial hematoma, antifosfolipid sindromu, abort və adəti düşüklər xüsusi diqqət çəkir. Bizim qurduğumuz proqnostik modeldə dörd exoqrafik əlamət vardır. Bunlardan ən əhəmiyyətlisi aşağıdakılardır: pozulmuş uşaqlıq qan dövrünü ($RR=1,50$) və uşaqlıq boynunun daxili əsnək səviyyəsində xorionun lokalizasiyası ($RR=1,57$). Anamnezində retroxorial hematoma əlaməti aşağıdakı yüksək göstəricilərə malikdir: həssaslıq ($80,0\pm 5,1\%$), diaqnostik effektivlik testi ($73,8\pm 3,8\%$), neqativ nəticənin proqnostik qiyməti ($68,8\pm 3,2\%$), Yuden indeksi (0,462) və neqativ nəticənin nisbi düzləşmə nəticəsi (0,30). Anamnezində antifosfolipid sindromunda pozitiv cavabın nisbi düzləşməsi (2,74). Anamnezində adəti abortlar aşağıdakı nəticələrə malikdilər: pozitiv cavabın proqnostik qiymətləndirilməsi ($96,7\pm 6,3\%$), nisbi diaqnostik şans ($34,0\pm 9,2\%$) və proqnostik tağ indeksi (0,497). Uşaqlıq boynunun daxili əsnək səviyyəsində xorionun lokalizasiyasında spesifiklik ($98,8\pm 6,6\%$) və pozitiv cavabın nisbi düzləşməsi (5,0)-dir. Yüksək həssaslıq əlamətini rastgəlmə faizi aşağıdakı kimidir: anamnezində retroxorial hematoma ($80,0\pm 5,1\%$), anamnezində antifosfolipid sindromu ($65,0\pm 3,7\%$) və uşaqlıq qan dövrünü pozuntusu ($60,0\pm 3,6\%$).

Tədqiq etdiyimiz sitokinlərdən yüksəlmiş İL-13 yüksək statistik

əhəmiyyətə malikdir. Sitokinlərin proqnostik əhəmiyyətini tədqiq edərəkən məlum olmuşdur ki, onun miqdarı düşük təhlükəsi olan əsas qrupdakı hamilələrdə çox yüksək olmuşdur. Düşük təhlükəsi olan hamilələrdə retroxorial hematomanın inkişaf proqnozu qan zərdabında olan İL-13-ün 20,3 pg/ml-dən yüksək olmasından asılıdır.

Risk faktorlarını riyazi analiz edərək erkən dövrdə retroxorial hematoma hamilələrin proqnostik alqoritmi işlənmişdir. Bu faktorlara anamnezində retroxorial hematoma, anamnezində antifosfolipid sindromu, anamnezində adəti abort və interleykin-13 (şəkil 1).



Şəkil 1. Erkən hamiləlik dövrdə retroxorial hematoma yaranan risklərin proqnostik alqoritmi.

NƏTİCƏLƏR

1. Hamiləliyin birinci trimestrində kliniki gedişatı öyrənərkən retroxorial hematoma təkrar doğan qadınlarda 69,0%, ilkin hamilə qalanlarda 33,0%, anamnezindəadəti abort olanlarda 30,0% və inkişaf etməyən hamiləlikdə 54,0% hallarda aşkarlandı. Sadaladığımız qrupdakı hamilələrdə 80,0%, antifosfolipid sindromunda 65,0%, müxtəlif somatik xəstəliklərdə 77,0% və ginekoloji patologiyalarda 35,0% retroxorial hematoma müşahidə edilmişdir [1,2].

2. Qeyri qənaətbəxş exoqrafik markerlər olan 6 həftəsinə qədər yaranmış retroxorial hematoma 13,0%, onun korporal lokalizasiyası 74,0%, həcmi 27,0%, ləngiməmiş orqanizasiya prosesi 6,0%, TBÖ-nün normal ölçüdə geri qalması 28,0%, uşaqılıq arteriyalarında pozulmuş qan dövrəni 60,0% təşkil edir. Retroxorial hematomalı hamilələrdə aşağıdakı pozulmuş hemostaz sistemi göstəriciləri: qanın laxtalanma dövrünün qısalması ($6,3 \pm 0,1$ dəq., $p=0,000$); protrombin indeksinin artması ($106,1 \pm 1,2\%$, $p=0,000$) və plazmanın rekalsifikasiya zamanı ($222,9 \pm 5,4$ san., $p=0,000$); qan laxtasının retraksiyasının artması ($0,449 \pm 0,011$, $p=0,000$); fibrinogenin yüksək səviyyəsi ($4,06 \pm 0,09$ q/l, $p=0,000$) [1,3,4,7].

3. Retroxorial hematomalı hamilələrdə yüksəlmiş iltihab lehinə olan ($\text{İL-6}=22,0 \pm 0,5$ pg/ml, $\text{İL-13}=21,2 \pm 0,5$ pg/ml, $\text{İL-17}=1,496 \pm 0,046$ pg/ml) və azalmış iltihab əleyhinə olan ($\text{İL-2}=8,75 \pm 0,29$ pg/ml, $\text{İL-10}=4,54 \pm 0,15$ pg/ml) sitokinlər qan zərdabında aşkarlanmışdır. Yaranmış Th1/Th2 sitokin disbalansı 85,0% hallarda hamiləlik gedişatını fəsadlaşdırır [6,9].

4. Böyük proqnostik əhəmiyyətə malik olan risk faktorlu (anamnezində retroxorial hematoma, anamnezində antifosfolipid sindromu, anamnezində adəti abortlar, qan zərdabında interleykin-13-ün $20,2$ pg/ml-dən yüksək olması) hamilələrdə təyin edilmiş müalicə 97,5% düşük təhlükəsinin qarşısını alır [1,5,8,10].

PRAKTİKİ TÖVSIYƏLƏR

1. Erkən hamiləlik dövründə retroxorial hematoma aşkarlanarsa, fizioloji hamiləliyi olan qadınlara antenatal qulluq üzrə kliniki protokola əsasən 3 aydan bir deyil 7-10 gündən bir USM doppləri vasitəsi ilə uşaqlıq arteriyalarında qan dövrəni, hematomanın lokalizasiyası, həcmi, embrionun biometrik parametrləri, təpə büzdüm ölçüsü və ürək fəaliyyəti tədqiq olunmalıdır.

2. Erkən hamiləlik dövründə retroxorial hematomanın inkişafını proqnozlaşdırmaq üçün düşük təhlükəsinin prediktoru olan İL-13-ü müayinə etmək lazımdır. Bu zaman qan zərdabında onun miqdarı 20,3 pg/ml-dən yüksək olmalıdır.

3. Erkən hamiləlik dövründə retroxorial hematomanın inkişafını hazırlanmış alqoritm üzrə proqnozlaşdırmaq lazımdır. Bu alqoritm kliniki-anamnestik və immun faktorları riyazi analiz etməklə yaradılmışdır. Hestasiya fəsadlarına bu cür yanaşmaqla effektiv erkən reproduktiv itkinin qarşısını almış oluruq.

DİSSERTASIYA MÖVZUSUNA DAİR DƏRC OLUNMUŞ ELMİ İŞLƏRİN SIYAHISI

1. Гурбанова, Дж.Ф., Азизова, Н.А. Характеристика клинико-anamnestических показателей у беременных женщин с признаками ретрохориальной гематомы // - Bakı: Müasir ginekologiya və Perinatologiyanın aktual məsələləri” jurnalı, 2022, Cild 9, №1, - s.31-36

2. Азизова, Н.А. Течение беременности на фоне ретрохориальной гематомы // - Украина: Вестник проблем биологии и медицины. 2019, Вып. 4, Том 1, (153), - с. 13-16

3. Гурбанова, Дж.Ф., Азизова, Н.А. Особенности эхографических параметров развития эмбриона при формировании ретрохориальной гематомы на ранних сроках беременности // - Москва: Наука и инновации – современные концепции, 2022, - с. 92-96

4. Azizova N.A. Analysis of Ultrasound Parameters in Pregnant Women with Retrochorial Hematoma // Украинский журнал

медицини, биологii та спорту, 2022, Том 7, № 3(37), Səh. 87-91

5. Əzizova N.Ə. Retroxorial hematomalı hamilələrdə mamalıq anamnezin toplanma xüsusiyyətləri // - Bakı: Əziz Əliyev adına elmi-praktik jurnal, "Tıbb bə Elm", 2022, №2 (28), - s. 53-57

6. Qurbanova, C.F., Əzizova, N.Ə. Hamiləliyin birinci trimestrində retroxorial hematomanın yaranmasında kliniki laborator göstəricilərin xüsusiyyətləri // - Bakı: Sağlamlıq, 2022, Cild 28, №1, - s. 78-83

7. Qurbanova, C.F., Əzizova, N.Ə. Reproduktiv itkilərin USM-lə erkən diaqnostikası // Ə.M.Əliyevin doğum gününə həsr olunmuş elmi-praktiki konfransın məsmuəsi: - Bakı. - 2021, - s. 153-154 (tezis)

8. Qurbanova, C.F., Əzizova, N.Ə. Вопросы этиологии, патогенеза и диагностики ретрохориальной гематомы // - Bakı: Müasir ginekologiya və Perinatologiyanın aktual məsələləri jurnalı, 2019, Cild 07, №3, - s. 24-27

9. Азизова Н.А. Характеристика показателей цитокинового статуса у беременных женщин с ретрохориальной гематомой // Передовое развитие современной науки: опыт, проблемы, прогнозы: - г.Петропавловск, Российская Федерация, 2022, -с..155-161(тезис)

10. Курбанова Д.Ф., Азизова Н.А. Прогностические маркеры невынашивания у беременных с ретрохориальной гематомой // Репродуктивное здоровье. Восточная Европа.- г. Минск, Беларусь, 2023, том 13, №6, - с. 569-575.

ŞƏRTİ İXTİSARLARIN SİYAHISI

BST	-	Beynəlxalq Səhiyyə Təşkilatı
BÇİ	-	bədən çəkisinin indeksi
Sİİ	-	sitokin inteqralının indeksi
TBÖ	-	təpə büzdüm ölçüsü
USM	-	ultrasəs müayinəsi
CI	-	etibaredici interval
İgA	-	immunoqlobulin A
İgM	-	immunoqlobulin M
İgG	-	immunoqlobulin G
İL-6	-	interleykin 6
İL-13	-	interleykin 13
İL-17	-	interleykin 17
İL-2	-	interleykin 2
İL-10	-	interleykin 10
Th 1	-	1-ci tip T helperi
Th 2	-	2-ci tip T helperi
TSH	-	tiroin stimuləedici hormon
Se	-	həssaslıq
Sp	-	spesifiklik
RR	-	nisbi risk
χ^2	-	“iks kvadrat” kriterisi

Dissertasiyanın müdafiəsi “_____” _____ 2024-cü il tarixində saat “_____” Azərbaycan Tibb Universitetinin nəzdində fəaliyyət göstərən ED 2.06 Disserasiya Şurasının iclasında keçiriləcək.

Ünvan: AZ 1022, Bakı şəh., Ə.Qasımzadə küç., 14.

Dissertasiya işi ilə Azərbaycan Tibb Universitetinin kitabxanasında tanış olmaq mümkündür.

Dissertasiya və avtoreferatın elektron versiyaları Azərbaycan Tibb Universitetinin rəsmi internet saytında (www.amu.edu.az) yerləşdirilmişdir.

Avtoreferat “_____” _____ 2024-cü il tarixində zəruri ünvanlara göndərilmişdir.

Çapa imzalanıb: 17.10.2024
Kağızın formatı: 60x84 1/16
Həcmi: 42271 işarə
Sifariş: 178
Tiraj: 100
"Təbib" nəşriyyatı